

## PRE TEST et POST TEST

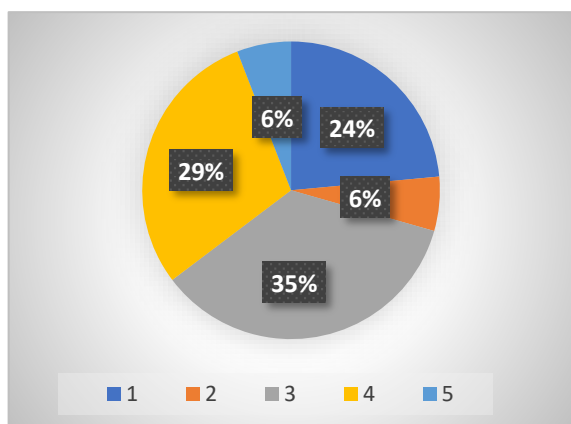
Pré-Test : 16 réponses sur 16 / Post-Test : 16 réponses sur 16

### CAS N° 1

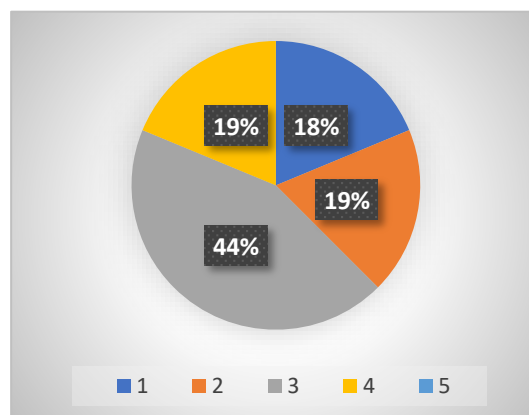
- Femme de 85 ans
- Nodule lobaire droit de 50x21 mm
- EU-TIRADS 5

- 1- Catégorie bénigne : thyroïdite lymphocytaire
- 2- Catégorie Atypies de signification indéterminée – atypies nucléaires
- 3- Catégorie Néoplasme folliculaire (Bonne réponse)**
- 4- Catégorie Suspecte de malignité : suspecte de carcinome papillaire
- 5- Catégorie Maligne : Carcinome papillaire

**Pré test 35%**



**Post test 44%**

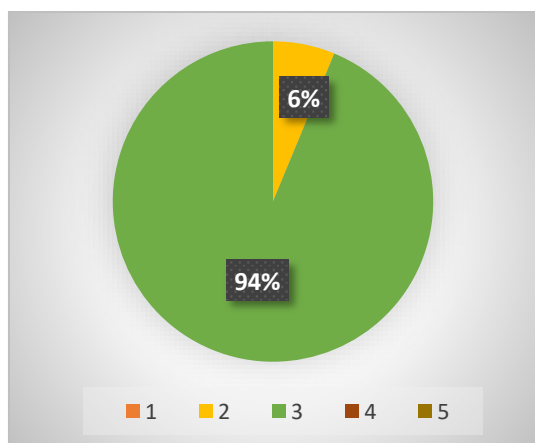


### CAS N° 2

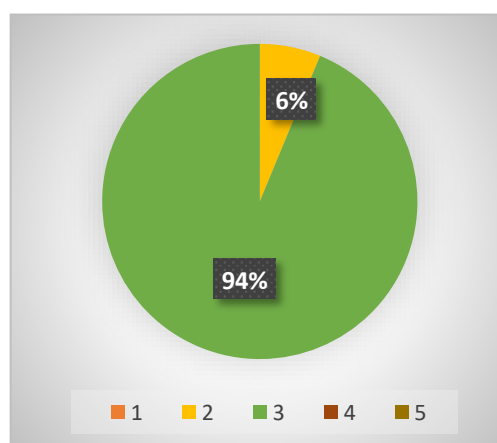
- Homme, 61 ans
- Nodule thyroïdien de 36x24mm fixant au TEP scanner découvert lors d'un bilan pour pneumopathie infectieuse

- 1- Catégorie bénigne : maladie folliculaire nodulaire
- 2- Catégorie Atypies de signification indéterminée – atypies autres
- 3- Catégorie Néoplasme Oncocytaire (Bonne réponse)**
- 4- Catégorie Suspecte de malignité : suspecte de carcinome oncocytaire
- 5- Catégorie Maligne : Carcinome médullaire

**Pré test 94%**



**Post test 94%**

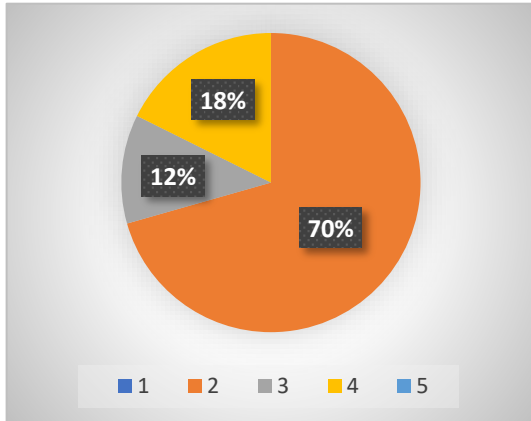


### CAS N° 3

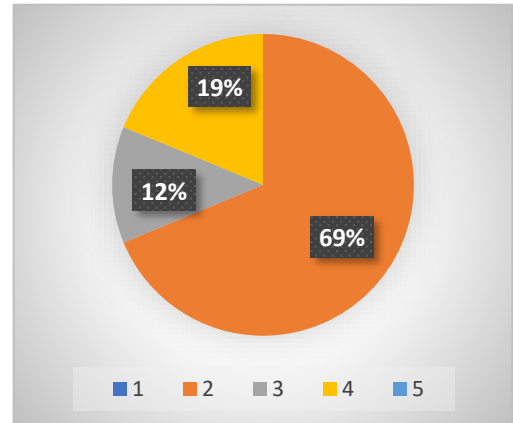
- Femme, 56 ans
- Nodule du lobe gauche de 27 mm de grand axe
- EU-TIRADS 3

- 1- Catégorie bénigne : maladie folliculaire nodulaire
- 2- Catégorie Atypies de signification indéterminée – atypies nucléaires
- 3- Catégorie Atypies de signification indéterminée – autres
- 4- Catégorie Suspecte de malignité : suspecte de carcinome papillaire (Bonne réponse)**
- 5- Catégorie Maligne : Carcinome papillaire

#### Pré test 18%



#### Post test 19%

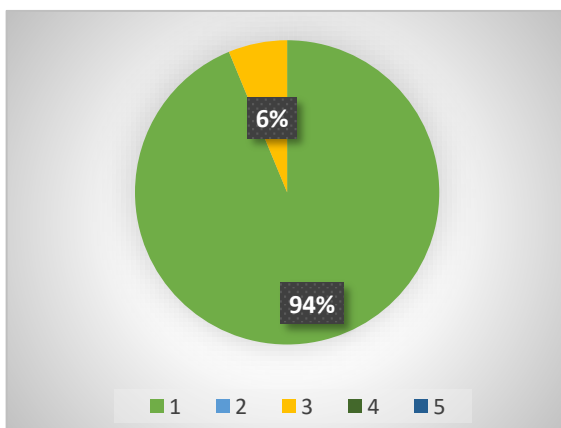


### CAS N° 4

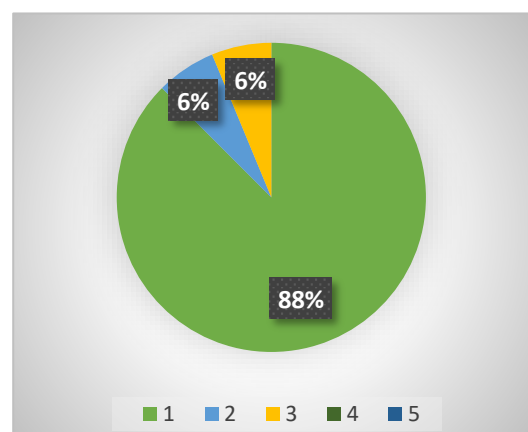
- Femme, 35 ans
- Nodule du lobe droit de 20 mm de grand axe
- EU-TIRADS 3

- 1- Catégorie bénigne : maladie folliculaire nodulaire (Bonne réponse)**
- 2- Catégorie Atypies de signification indéterminée – atypies nucléaires
- 3- Catégorie Atypies de signification indéterminée – autres
- 4- Catégorie Néoplasme folliculaire
- 5- Catégorie Suspecte de malignité : suspecte de carcinome papillaire

#### Pré test 94%



#### Post test 88%

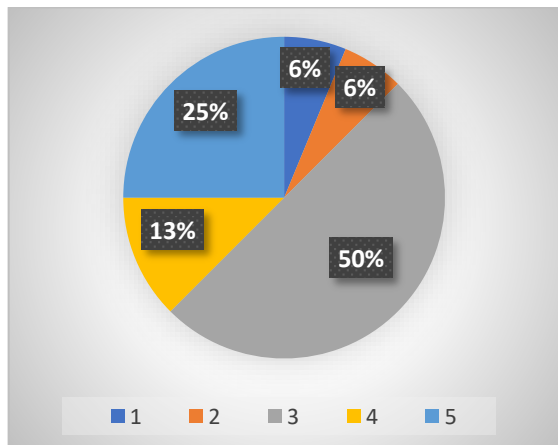


## CAS N° 5

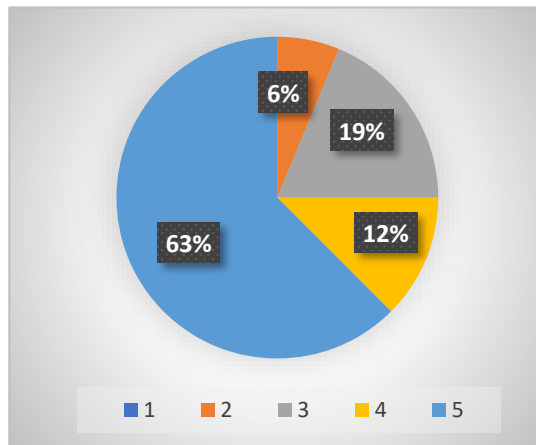
- Femme, 25 ans
- Nodule du lobe droit de 10 mm de grand axe
- EU-TIRADS 5

- 1- Catégorie bénigne : thyroïdite subaigue de De Quervain
- 2- Catégorie Atypies de signification indéterminée – atypies nucléaires
- 3- Catégorie suspecte de malignité : suspecte de carcinome papillaire
- 4- Catégorie suspecte de malignité : suspecte de carcinome médullaire
- 5- **Catégorie maligne : carcinome papillaire (Bonne réponse)**

**Pré test 25%**



**Post test 63%**

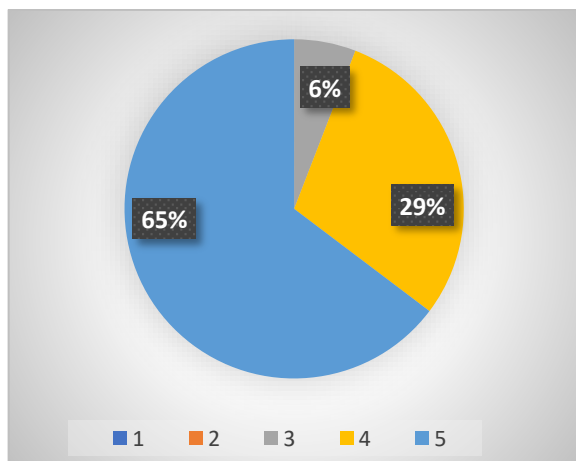


## CAS N° 6

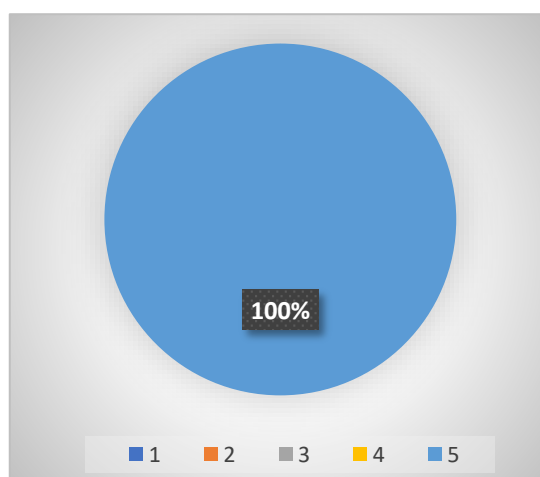
Nodule thyroïdien

- 1- Catégorie bénigne : thyroïdite lymphocytaire
- 2- Catégorie Atypies de signification indéterminée – autres
- 3- Catégorie suspecte de malignité : suspecte de lymphome
- 4- Catégorie suspecte de malignité : suspecte de carcinome anaplasique
- 5- **Catégorie maligne : carcinome médullaire (Bonne réponse)**

**Pré test 65%**



**Post test 100%**



## Commentaires des formateurs :

**Les cas N°1, N°5 et N° 6** montrent une progression correcte et un apprentissage des diagnostics essentiels

**Le cas N°1** montre une amélioration sensible sur une catégorie toujours mal comprise, comme le montre l'hétérogénéité des réponses en prétest.

**Le cas N°3** concerne une catégorie suspecte de malignité pour le carcinome papillaire, qui se discute souvent en diagnostic différentiel avec la catégorie « Atypies de signification indéterminée-Atypies nucléaires (ASI-Atypies nucléaires) ». La réponse ASI-Atypies nucléaires n'est pas la réponse attendue comme étant la meilleure, mais elle est acceptable en termes de prise en charge du patient.

**Le cas N°4** sur la catégorie bénigne « maladie folliculaire nodulaire » montre un bon niveau au prétest équivalent à celui du post-test. La réponse 1 est la meilleure mais la réponse 3 est acceptable ; la réponse 2 est inattendue mais traduit sûrement l'hétérogénéité des participants, certains expérimentés mais quelques-uns débutants pour lesquels l'apprentissage ne peut se faire en une séance.